ISSN 0341-5929

PUBLIKATIONEN ZU WISSENSCHAFTLICHEN FILMEN

SEKTION

MEDIZIN

SERIE 4 · NUMMER 3 · 1977

FILM E 2349

INSTITUT FÜR DEN WISSENSCHAFTLICHEN FILM · GÖTTINGEN

Angaben zum Film:

Stummfilm, 16 mm, farbig, 37 m, 3 1/2 min (24 B/s). Hergestellt 1975, veröffentlicht 1977.

Das Filmdokument ist für die Verwendung in Forschung und Hochschulunterricht bestimmt.

Veröffentlichung aus der Embryologischen Abteilung des Anatomischen Instituts der Universität Göttingen, Prof. Dr. G. STEDING, Dr. W. SEIDL, und dem Institut für den Wissenschaftlichen Film, Göttingen, Dr. R. KLOSE; Kamera: C. LUDWIG, W. STEIN; Schnitt: C. LUDWIG.

Zitierform:

STEDING, G., W. SEIDL und INST. WISS. FILM: Entstehung und Frühentwicklung der vorderen Extremität – Gallus domesticus, 2. bis 5. Bebrütungstag. Film E 2349 des IWF, Göttingen 1977. Publikation von G. STEDING und W. SEIDL, Publ. Wiss. Film., Sekt. Med., Ser. 4, Nr. 3/E 2349 (1977), 10 S.

Anschrift der Verfasser der Publikation:

Prof. Dr. G. STEDING, Embryologische Abteilung des Anatomischen Instituts der Universität Göttingen, Kreuzbergring 36, D-3400 Göttingen.

Dr. W. SEIDL, Embryologische Abteilung des Anatomischen Instituts der Universität Göttingen, Kreuzbergring 36, D-3400 Göttingen.

PUBLIKATIONEN ZU WISSENSCHAFTLICHEN FILMEN

Sektion BIOLOGIE
Sektion MEDIZIN
Sektion ETHNOLOGIE
Sektion TECHNISCHE WISSENSCHAFTEN NATURWISSENSCHAFTEN
Sektion GESCHICHTE · PUBLIZISTIK

Herausgeber: H.-K. GALLE · Schriftleitung: E. BETZ, I. SIMON

PUBLIKATIONEN ZU WISSENSCHAFTLICHEN FILMEN sind die schriftlichen Ergänzungen zu den Filmen des Instituts für den Wissenschaftlichen Film und der Encyclopaedia Cinematographica. Sie enthalten jeweils eine Einführung in das im Film behandelte Thema und die Begleitumstände des Films sowie eine genaue Beschreibung des Filminhalts. Film und Publikation zusammen stellen die wissenschaftliche Veröffentlichung dar.

PUBLIKATIONEN ZU WISSENSCHAFTLICHEN FILMEN werden in deutscher, englischer oder französischer Sprache herausgegeben. Sie erscheinen als Einzelhefte, die in den fachlichen Sektionen zu Serien von etwa 500 Seiten zusammengefaßt und im Abonnement bezogen werden können. Jede Serie besteht aus 4 Lieferungen mit einer entsprechenden Zahl von Einzelheften; jährlich erscheinen 1–4 Lieferungen in jeder Sektion.

Bestellungen und Anfragen an: Institut für den Wissenschaftlichen Film
Nonnenstieg 72 · D-3400 Göttingen
Tel. (05 51) 2 10 34

© Institut für den Wissenschaftlichen Film, Göttingen 1977 ISSN 0341–5929

ENCYCLOPAEDIA CINEMATOGRAPHICA – Editor: G. WOLF

GERD STEDING, WOLFGANG SEIDL und INSTITUT FÜR DEN WISSENSCHAFTLICHEN FILM, Göttingen:

Film E 2349

Entstehung und Frühentwicklung der vorderen Extremität Gallus domesticus, 2. bis 5. Bebrütungstag

Verfasser der Publikation: GERD STEDING und WOLFGANG SEIDL

Mit 4 Abbildungen

Inhalt des Films:

Entstehung und Frühentwicklung der vorderen Extremität – Gallus domesticus, 2. bis 5. Bebrütungstag. Der Film zeigt die Entstehung und Entwicklung der oberen Extremität des Hühnerembryo während des zweiten bis vierten Tages der Bebrütung. Die Aufnahmen wurden im geöffneten Ei vorgenommen. In zeittransformierten Aufnahmen werden die Faltungsvorgänge gezeigt, die bei der Kopfkrümmung, der Entstehung des Amnion und der Abfaltung des Embryo vom Dotter ablaufen. Dabei wird die Entstehung der Extremität als Faltung deutlich. Dann werden die Wachstumsbewegungen gezeigt, die bei der Gliederung der Anlage in Oberarm, Unterarm und Hand ablaufen.
Neben diesen Wachstumsbewegungen wird die frühe Spontanmotorik des Embryo in zeitgleichen Aufnahmen demonstriert.

Summary of the Film:

Formation and early development of the embryonic limb bud. The film shows the genesis and the development of the upper extremity of the chick embryo between the second and the fourth day of incubation. The pictures were taken in the opened egg. In an accelerated motion sequence the foldings are shown which occur with the appearance of the head-fold, the formation of the amnion and the folding off of the embryo from the yolk. This illustrates clearly the emergence of the upper extremity as a fold. Then the morphogenetic movements are shown, as they occur in the course of the forming upper arm, fore arm and hand.
In addition to these morphogenetic movements, the development of the early spontaneous motoric activities are demonstrated in normal motion.

Résumé du Film:

Formation et développement précoce des extrémités supérieures. Le film montre la formation et le développement des extrémités supérieures de l'embryon de poulet au cours

du 2ème au 4ème jour de l'incubation. Les prises de vue ont été réalisées sur un œuf ouvert. On montre en accéléré les processus de plissement qui partent du jaune lors de la courbure de la tête, de la formation de l'amnion et du déplissement de l'embryon. La formation de l'extrémité apparaît nettement comme un plissement. Puis l'on montre les mouvements morphogénétiques qui ont lieu lors de l'articulation de l'ébauche au bras, à l'avant-bras et à la main. Outre ces mouvements morphogénétiques, on montre également, en représentation synchrone, la motricité primaire spontanée de l'embryon.

Allgemeine Vorbemerkungen

Seit C.F. WOLFF [9] das Knospenstadium von Extremitätenanlagen an Hühnerembryonen als erster beschrieben hat, sind diese Organe von besonderem Interesse für embryologische Untersuchungen geblieben, da die Embryonen dieser Spezies leicht zu beschaffen und für experimentelle Untersuchungen besonders gut geeignet sind. Trotz der Vielzahl der seither vorliegenden Arbeiten sind die Meinungen zum Problem der Entstehung und Entwicklung der Extremitäten bis heute widersprüchlich geblieben:

Nach der Aera der auf vergleichend-anatomischer Fragestellung sich gründenden Untersuchungen (zusammenfassende Darstellungen bei GEGENBAUR [3], [4] und BRAUS [2]) wurden, besonders angeregt von SPEMANN [6], zunehmend experimentelle Untersuchungen von besonderem Interesse.

Jedoch ist bis heute die Frage nach der Bedeutung der bei der Form- und Strukturentwicklung der Extremitätenanlage beteiligten Faktoren kontrovers geblieben. Vereinfacht lassen sich die widersprüchlichen Hypothesen folgendermaßen darstellen: Während ZWILLING [10] die Meinung vertritt, daß der die Gestaltung der Extremität entscheidend beeinflussende und steuernde Reiz vom Epithel der sog. Randleiste ausgehe, sucht AMPRINO [1] diese Faktoren im Binnengewebe der Anlage zu lokalisieren. Da die zahlreichen Ergebnisse experimenteller Untersuchungen keine einheitliche Vorstellung von der Entstehung und Entwicklung der Extremitäten erlauben, ergibt sich der Verdacht, daß die bisherigen experimentellen Fragestellungen dem Untersuchungsobjekt nicht in angemessener Weise angepaßt sind. Als Ausgangspunkt für experimentelle Untersuchungen ist eine möglichst umfassende Kenntnis der Lage-, Form- und Strukturentwicklung notwendig. Die Möglichkeit zur direkten Darstellung der Lage- und Formveränderungen während des Wachstums bietet in besonders geeigneter Weise die filmische Dokumentation.

Übersicht über die Lage- und Form-Veränderungen der Extremitätenanlagen

Wenn die Kopfanlage sich gegen Ende des ersten Tages der Bebrütung nach ventral, gegen den Dotter zu, eingefaltet hat, entsteht am zweiten Tage der Bebrütung cranial von ihr das Amnion als eine nach caudal wachsende Faltung des extraembryonalen Blastoderm (Abb. 1). Während die Kopf- und Halsanlage sich immer mehr in der Qùer- und Längsrichtung vom Dotter abfaltet, bleibt das Anlagegebiet des Rumpfes noch flach auf dem Dotter ausgebreitet in direktem Zusammenhang mit

dem extraembryonalen Blastoderm (Abb. 2). Erst zu Beginn des dritten Bebrütungstages beginnt im oberen Rumpfgebiet die Abfaltung des Embryo vom Dotter. Die seitliche Rumpfwand wird nach dorsal zu konvex und wölbt sich als sog. Lateralfalte nach ventral (Abb. 2). Am Grunde der Lateralfalte, dem sog. Sulcus limitans, geht das embryonale Gewebe der Körperwand über in das extraembryonale Gewebe der seitlichen Amnionfalten.

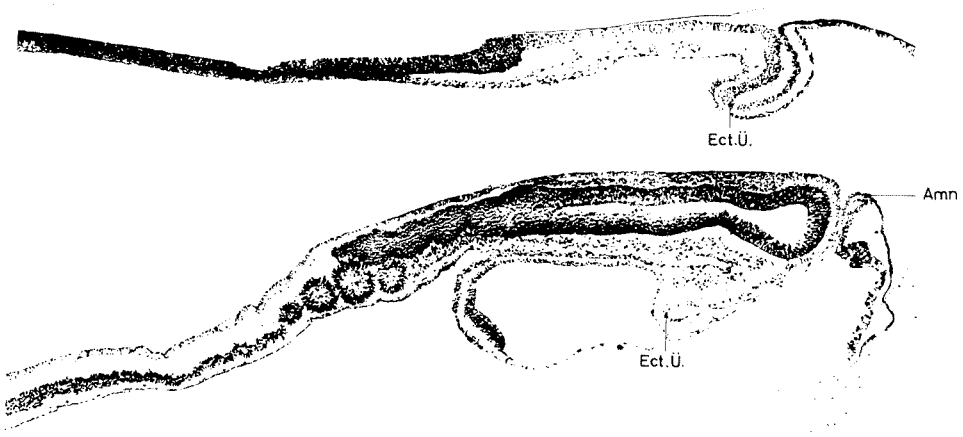

Abb. 1. Etwa median gelegene Sagittalschnitte durch Hühnerembryonen. Oben: Stadium 8 (Beginn des zweiten Tages der Bebrütung); Unten: Stadium 10 (Mitte des zweiten Bebrütungstages); Abfaltung des Kopfes in sagittaler Richtung
Ect. Ü.: Übergangsgebiet des embryonalen Ectoderm in das extraembryonale Ectoderm der Amnionfalte; Amn.: Freier Rand der Kopffalte des Amnion

Von besonderem Interesse ist das obere Ende der Lateralfalte: hier entsteht, vom oberen Ende der Lateralfalte ausgehend, als besonderes Hochrelief der Lateralfalte die Extremitätenanlage. Sie ist breitbasig, von geringer proximo – distaler Länge und nach caudal noch nicht scharf von der Lateralfalte abgrenzbar (Abb. 3a). Im Verlauf der weiteren Entwicklung verändert diese Falte in typischer Weise ihre Form: während die Größe der Basis sich kaum verändert, nimmt der Abstand des freien Randes der Anlage von der Basis um ein Vielfaches zu (Abb. 3b). Der nach cranial weisende freie Rand der nun paddelförmigen Anlage wird länger als der untere freie Rand. Da gleichzeitig die dorsale Begrenzungsfläche der Anlage größer wird als die ventrale, verändert die Anlage ihre Lage zum Rumpf: sie wächst zunehmend nach ventral im Sinne einer Adduktion (Abb. 4). Damit beginnt die Abgliederung der Oberarmanlage gegen den Rumpf. Gleichzeitig und im Zusammenhang damit erfolgt eine Senkung der proximo-distalen Achse der Anlage nach caudal (Vgl. Abb. 3c mit 3d). Etwa vom vierten Tage der Bebrütung an lassen sich lokal unterschiedliche Wachstumsbewegungen einzelner Extremitätenregionen

gegeneinander erkennen: der distale Teil der Anlage richtet sich zunehmend nach innen, wodurch die Handanlage vom Unterarm abgrenzbar wird; durch Hebung des Unterarms bei gleichzeitiger Retroversion des Oberarms wird das Anlagegebiet der Ellenbeuge deutlich.
Diese bisher nur aus dem Vergleich fixierter Stadien zu erschließenden Lage- und Formänderungen der Anlage vollziehen sich durch lokale Wachstumsunterschiede als Folge einer örtlich gesteigerten bzw. verminderten Zellvermehrungsrate. Sie

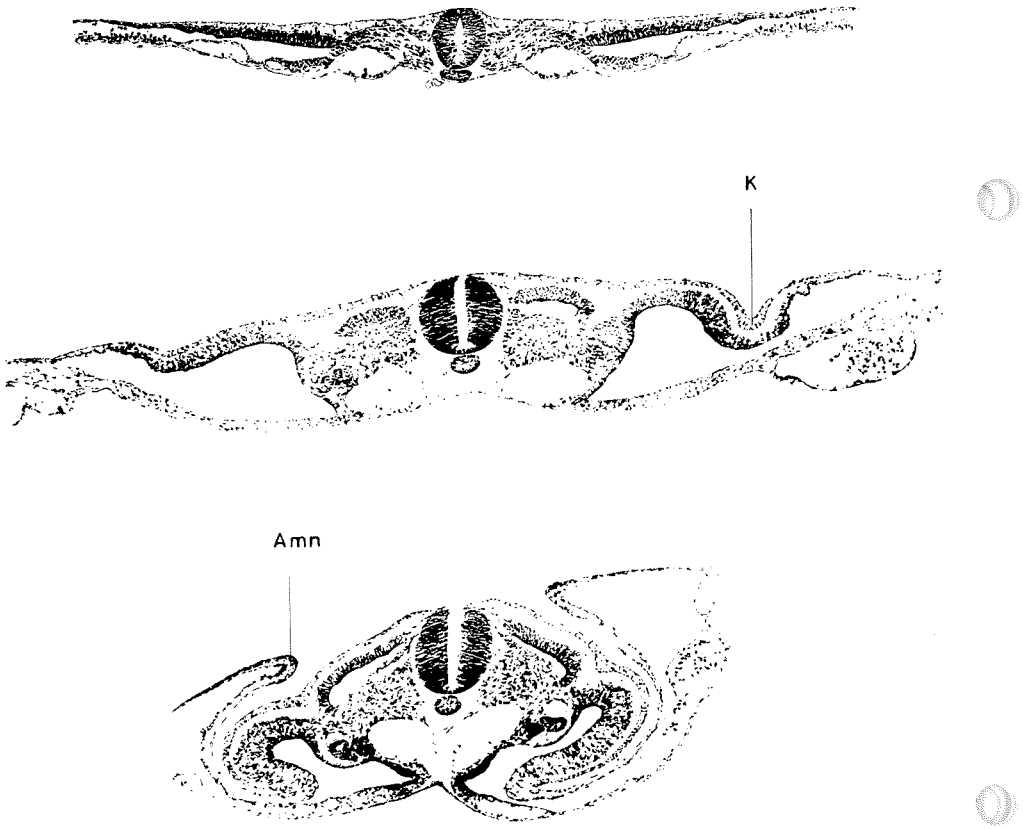

Abb. 2. Abfaltung des Rumpfes in transversaler Richtung. Alle Schnitte liegen in einander entsprechender Höhe. Transversalschnitte durch Hühnerembryonen. Oben: Stadium 12 (Ende des zweiten Tages der Bebrütung): Der Rumpf ist noch flach ausgebreitet; Mitte: Embryo im Stadium 15 (Anfang des dritten Tages der Bebrütung). Der Schnitt liegt nicht exakt rechtswinklig zur Längsachse des Embryo: daher befindet sich die rechts abgebildete Körperseite etwas mehr cranial als die links im Bild befindliche: etwas weiter caudal ist die Abfaltung noch nicht soweit fortgeschritten wie cranial; Unten: Embryo im Stadium 16 (etwa vier Stunden älter als Stadium 15). Die Abfaltung ist weiter fortgeschritten: die Lateralfalte ist ausgebildet und von der seitlichen Amnionfalte abgrenzbar geworden
K: Anlagegebiet des Sulcus limitans; Amn: Freier Rand der seitlichen Amnionfalte

verlaufen dementsprechend sehr langsam und können direkt als Wachstumsbewegungen nur mittels zeittransformierter Aufnahmen sichtbar gemacht werden. Von besonderem Interesse sind diese Wachstumsbewegungen, da die histologische Differenzierung im Inneren der Anlage nicht unabhängig von der Entwicklung der äußeren Form geschieht (STEDING [7]).

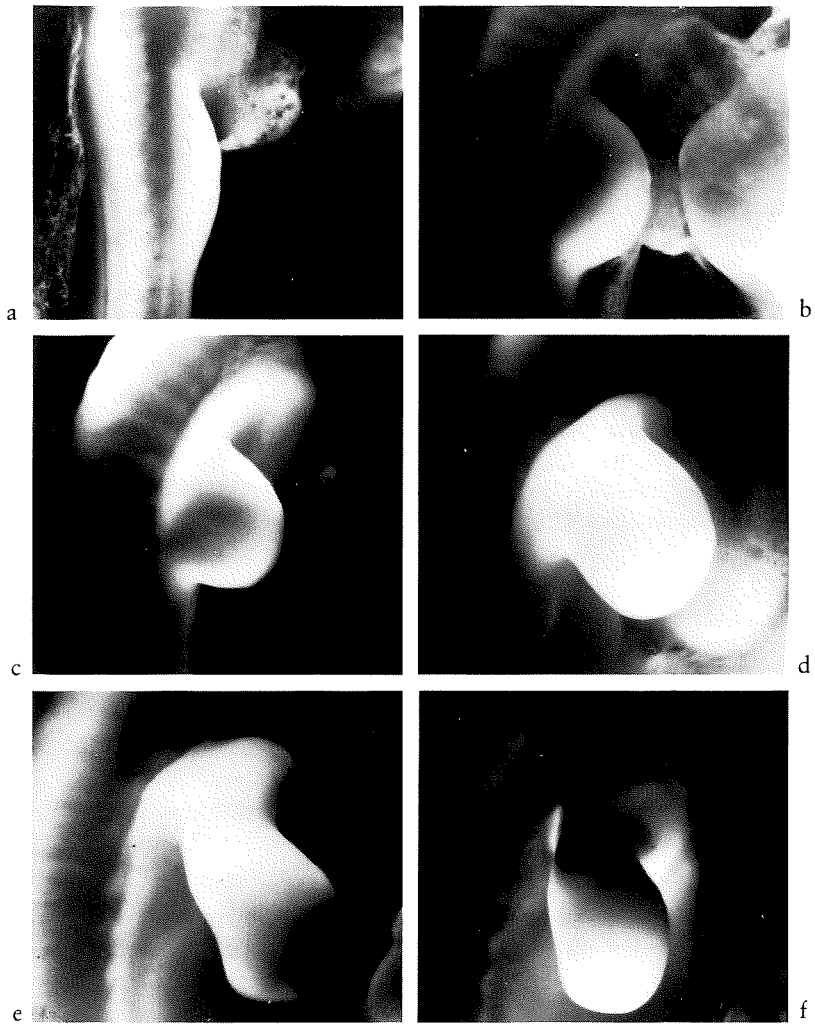

Abb. 3. Lateralansichten von Flügelanlagen (Photographien fixierter Embryonen)
a: Stadium 17 (Mitte des dritten Bebrütungstages); b: Stadium 19/20 (Ende des dritten Bebrütungstages); c: Stadium 23 (Mitte des vierten Bebrütungstages); d: Stadium 24 (Ende des vierten Bebrütungstages); e: Stadium 25 (Mitte des fünften Bebrütungstages); f: Gleicher Embryo wie e, jedoch in anderer Beleuchtung: hier sind Oberarm und Schultergürtel dargestellt

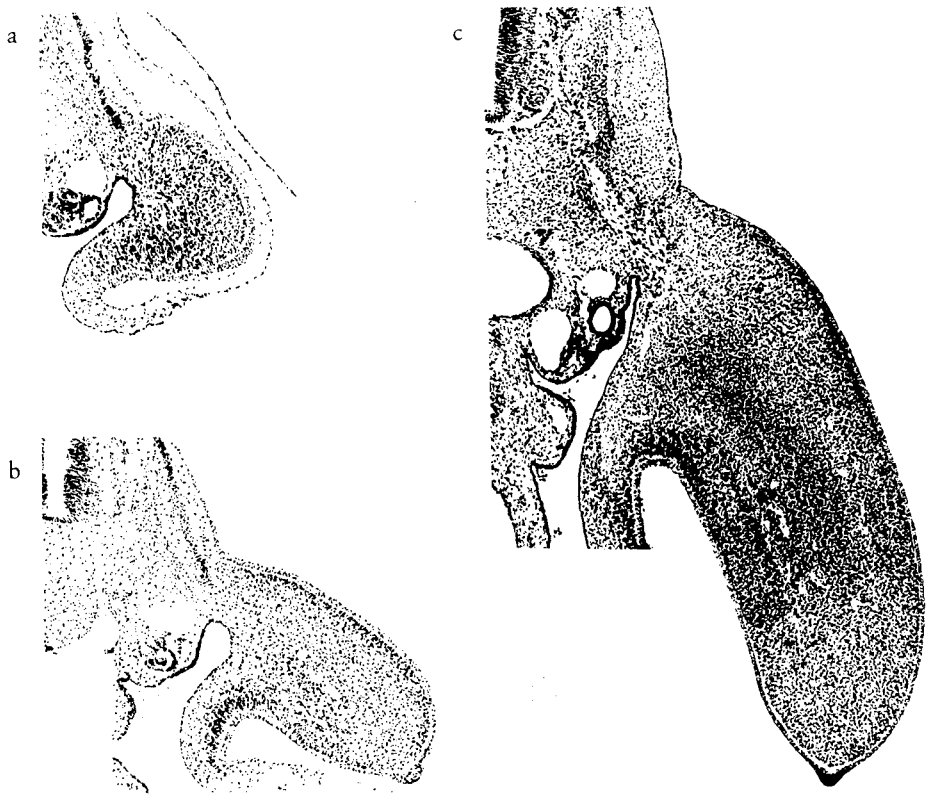

Abb. 4. Transversalschnitte durch Flügelanlagen von Hühnerembryonen. Lageänderung der Extremität im Sinne einer Adduktion
a: Stadium 18
b: Stadium 20
c: Stadium 23

Zur Entstehung des Films

Verwandt wurden Hühnerembryonen (*Gallus domesticus*) der Rasse Weiße Leghorn (HNL) vom Stadium (nach HAMBURGER – HAMILTON [5]) 12 bis 25. Die Aufnahmen wurden im eröffneten Ei nach der von STEIN und SEIDL [8] angegebenen Technik vorgenommen. Um die bei der zeittransformierten Darstellung störende Spontanmotorik des Embryo zu dämpfen, wurde zur Ruhigstellung des Embryo 1 ml Alloferin (R) ins Ei getropft. Dennoch ließen sich übersichtliche Zeitraffer-Aufnahmen nur bis zum Stadium 23 erreichen. Zur Darstellung der späteren Entwicklungsphasen wurden zeitgleiche Aufnahmen im Abstand von zwei Stunden vorgenommen. Diese zeitgleichen Aufnahmen wurden ebenfalls mit dämpfender Medikation durchgeführt.

Technische Daten:

Kamera: Askania Z, Filmmaterial Eastman Color Negativ. Beleuchtung: 100 W Halogenlampe in Zeiss Kugelleuchte.

Filmbeschreibung[1]

Entstehung der faltenförmigen Extremitätenanlage. Stadium 12–16 nach HAMBURGER *und* HAMILTON
60 B/h

Am rechten Bildrand ist der Rand des Blastoderm (Sinus marginalis) zu erkennen. Dann folgt nach innen zu die Area opaca mit den allmählich durch intensivere Blutfüllung sichtbar werdenden extraembryonalen Gefäßen; im Zentrum des Bildes die Area pellucida, in deren Mitte der Embryo liegt.
Kopf- und Halsregion sind schon vom Dotter abgefaltet, der Rumpf liegt noch flach auf dem Dotter. Der Kopf ist infolge des unter ihm liegenden Pfropfes weißen Dotters anfänglich nicht deutlich abgrenzbar.
Ausbildung der Kopf- und Halskrümmung sowie die Abfaltung des Rumpfes. Der nach unten wachsende freie Rand der Amnionfalte ist an der weißlichen Verwachsungsstelle der beiderseitigen, lateralen Amnionfalten am besten zu erkennen.
Mit zunehmender Krümmung des Kopfes und Halses nach rechts wird der Kopf deutlicher erkennbar.
Entstehung der Lateralfalte des Rumpfes. Das Entstehungsgebiet der Extremitätenanlage ist unterhalb des Herzens an der rechten Körperseite des Embryo in Höhe der nach rechts konvexen Biegung deutlich: nach Abfaltung des Rumpfes erscheint hier die Lateralfalte weißlich verdichtet.
Bildfeldbreite 14 mm

Entstehung der paddelförmigen Extremitätenanlage. Stadium 16–22
60 B/h

Auftreten erster Spontanbewegungen des Embryo, die hier durch zeittransformierte Aufnahmen verstärkt erscheinen.
Das craniale Ende der rechten Lateralfalte wird zunehmend dichter: die Kontur der Extremitätenfalte wird an ihrem cranialen freien Rand deutlich.
Längenwachstum der Anlage. Der Embryo dreht sich zur Seite. Der freie Rand der Extremitätenanlage stößt gegen die Allantois. Der Kopf des Embryo dreht sich nach abwärts in den Dotter.
Bildfeldbreite 14 mm

Entstehung der gegliederten Extremität. Stadium 22–25
Aufnahmen in Intervallen von zwei Stunden; 24 B/s

Bewegungen der verschiedenen Extremitätenregionen gegeneinander: Abgliederung der freien Extremität vom Rumpf; Entstehung der Gliederung der paddelförmigen Anlage in Oberarm, Unterarm und Hand.

[1] Die *Kursiv*-Texte entsprechen den Zwischentiteln im Film.

Im Inneren der Extremität werden die Skelettanlagen von Humerus, Radius und Ulna als weißliche Verdichtungszonen sichtbar.
Bildfeldbreite 14 mm

Frühe Motorik des Embryos. Stadium 25 (4 1/2 Tage)
24 B/s

Diese zeitgleichen Aufnahmen wurden angefügt, um die verschiedenen Zeit-Dimensionen der Wachstumsbewegungen und der Entwicklungsbewegungen deutlich zu machen: Herzschlag, pulssynchrone Bewegungen der Allantois sowie spontane Massenbewegungen des Embryo. Diese Aufnahmen wurden ohne dämpfende Medikation durchgeführt.
Bildfeldbreite 14 mm

Literatur

[1] AMPRINO, R.: Aspect of Limb Morphogenesis in the Chicken. In: Organogenesis. Ed. R.L. DEHAAN und H. URSPRUNG. New York 1965, 255–281.

[2] BRAUS, H.: Die Entwicklung der Form der Extremitäten und des Extremitätenskeletts. In: Handbuch der vergleichenden und experimentellen Entwicklungslehre der Wirbeltiere. Hrsg. O. HERTWIG. Band III, Teil 2, Jena 1906, 167–338.

[3] GEGENBAUR, C.: Untersuchungen zur vergleichenden Anatomie der Wirbelthiere. 1. Heft: Carpus und Tarsus. Leipzig 1864.

[4] GEGENBAUR, C.: Untersuchungen zur vergleichenden Anatomie der Wirbelthiere. 2. Heft: Schultergürtel der Wirbelthiere, Brustflosse der Fische. Leipzig 1865.

[5] HAMBURGER, V., and H.L. HAMILTON: A series of normal stages in the development of the chick embryo. J. Morph. 88 (1951), 48–92.

[6] SPEMANN, H.: Experimentelle Beiträge zu einer Theorie der Entwicklung. Berlin 1936.

[7] STEDING, G.: Gestaltungsfunktionen des Ektoderm im Gebiet der Extremitätenanlagen. Med. Habil.schr., Göttingen 1967.

[8] STEIN, W., und W. SEIDL: Kinematographische Lupenaufnahmen von Hühnerembryonen im Ei. Research Film 8 (1975), 574–578.

[9] WOLFF, C.F.: Theoria generationis. II. Teil 1759. Oswald's Klassiker der exacten Wissenschaft, No. 84. Hrsg. P. SAMASSA, Leipzig 1896.

[10] ZWILLING, E.: Limb morphogenesis. In: Advances in Morphogenesis *1* (1961), 301–330.

Abbildungsnachweis

Abb. 1–4: G. STEDING und W. SEIDL.